مطالعه‌ی هیستولوژی و هیستوشیمی طحال در میش ماهی (*Argyrosomus hololepidotus*)

حسن مروتی[۱*]، سلمان سلطانی[۲]، محمدتقی شیبانی[۳] و مسعود ادیب‌مرادی[۳]

تاریخ دریافت: ۹۴/۱۲/۲ تاریخ پذیرش: ۹۵/۴/۵

چکیده

خانواده‌ی شوریده ماهیان و گونه‌ی میش‌ماهی *Argyrosomus hololepidotus* به جهت داشتن پروتئین زیاد یکی از ارزشمندترین آبزیان خلیج‌فارس، دریای عمان و سواحل خوزستان می‌باشد. بافت‌های لنفاوی از مهم‌ترین بافت‌های بدن ماهیان می‌باشند که ارزیابی آن‌ها در بررسی وضعیت سلامت و بیماری دارای اهمیت است. ماهیان فاقد عقده‌ی لنفاوی هستند و بر خلاف پستانداران در حفره‌ی میانی استخوان‌های آن‌ها، بافت خون‌ساز وجود ندارد و لذا خون‌سازی به طور عمده در طحال و کلیه‌ی آن‌ها انجام می‌شود. در این پژوهش تعداد ۶ قطعه میش ماهی از سواحل خلیج فارس تهیه گردید. از اندام لنفاوی طحال نمونه‌هایی به ضخامت حداکثر ۵ میلی‌متر تهیه و در فرمالین بافر ۱۰ درصد فیکس شدند. سپس برش‌هایی به ضخامت ۶µm-۵ آماده گردید و پس از رنگ‌آمیزی H&E، ساختار کپسول و بافت پارانشیم طحال مورد مطالعه بافت‌شناسی قرار گرفت. جهت تأیید نتایج و یافته‌های این رنگ‌آمیزی، از سایر رنگ‌آمیزی‌های اختصاصی از قبیل PAS، ماسون تری کروم و نقره نیز استفاده گردید. نتایج میکروسکوپیک نشان داد که ساختار بافتی پارانشیم طحال شامل پولپ سفید، پولپ قرمز، مراکز ملانوماکروفاژ و مویرگ‌های الیپسوئید بود. قسمت اعظم آن توسط پولپ قرمز و مویرگ‌های سینوزوئیدی مملو از گلبول‌های قرمز اشغال شده بود که نشان می‌دهد غالباً طحال در میش ماهی به عنوان یک منبع ذخیره‌ی خون می‌باشد.

کلمات کلیدی: طحال، ملانوماکروفاژ، میش ماهی، هیستوشیمی

مقدمه

میش‌ماهی *Argyrosomus hololepidotus*، به علت میزان پروتئین بالا و ارزشمند به عنوان یک منبع غذایی با کیفیت، مرغوب و یکی از پرارزش‌ترین ماهیان خلیج فارس، دریای عمان و نیز سواحل استان خوزستان محسوب می‌گردد. این گونه دارای هماوری بالا، پراکندگی گسترده، یوری هالین[۱]، رشد سریع در مرحله‌ی جوانی (Griffiths and Heemstra 1995) و قابلیت تکثیر در کارگاه‌های تکثیر می‌باشد (Battaglene and Talbot 1994).

یکی از مهم‌ترین بافت‌های بدن ماهیان، بافت‌های لنفاوی است که شناسایی آن‌ها در وضعیت سلامت و بیماری، بسیار پر اهمیت است. در ماهیان بافت‌های لنفاوی در قسمت رأسی کلیه‌ها (پرونفروز) و طحال متمرکز می‌باشند. همچنین بافت‌های لنفوئیدی وابسته به مخاطات در ناحیه‌ی زیر بافت پوششی دستگاه گوارش آن‌ها نیز وجود دارند. بر خلاف پستانداران، در ماهیان عقده‌ی لنفاوی وجود نداشته و در حفره‌ی میانی استخوان‌های آن‌ها، بافت خون‌ساز نیز وجود ندارد،

[۱*] استاد گروه علوم پایه، دانشکده‌ی دامپزشکی، دانشگاه تهران E-mail: hmorovvati@ut.ac.ir (نویسنده‌ی مسئول)

[۲] دانشجوی دکترای بافت‌شناسی، دانشکده‌ی دامپزشکی، دانشگاه تهران

[۳] دانشیار گروه علوم پایه، دانشکده‌ی دامپزشکی، دانشگاه تهران

1- Euryhaline

بنابراین خون‌سازی غالباً در طحال و کلیه انجام می‌شود (پیغان و مشایی ۱۳۸۰). طحال با کنترل تعداد سلول‌های خونی در بافت خود، حجم خون را تنظیم می‌نماید. وقتی ماهی در حالت آرامش است، تعداد گلبول‌های قرمز در گردش خون محیطی کم و سلول‌های خونی ذخیره شده در طحال به وفور مشاهده می‌گردند. از طرفی هنگامی که ماهی در حال فعالیت است، تعداد گلبول‌های قرمز خونی افزایش می‌یابد و لذا طحال نازک می‌شود که علت آن ورود سلول‌های خونی به داخل گردش خون است (هدایت و همکاران ۱۳۷۹).

مواد و روش کار

در این پژوهش، تعداد ۶ قطعه میش ماهی معمولی سالم و بالغ نر و ماده، با میانگین وزنی۱۴/۸۳±۰/۸۱۶ کیلوگرم و میانگین طول ۱۱۴/۱۶±۴/۰۸ سانتی‌متر به صورت تازه صید شده از سواحل خلیج فارس تهیه گردید. پس از بررسی ماکروسکوپی، به منظور مطالعات میکروسکوپی از اندام لنفاوی طحال نمونه‌هایی به ضخامت حداکثر ۵ میلی‌متر تهیه و در فرمالین بافر ۱۰ درصد فیکس شدند. جهت تهیه‌ی مقاطع میکروسکوپی از نمونه‌های مورد نظر به روش معمول تهیه‌ی مقاطع بافتی عمل شد و برش‌هایی به ضخامت ۶μm-۵ آماده گردید. برش‌ها، پس از رنگ‌آمیزی H&E، مورد مطالعه‌ی هیستولوژی قرار گرفتند.

بررسی ساختار کپسول و بافت پارانشیم طحال توسط رنگ‌آمیزی H&E و با توجه به نتایج و یافته‌های این رنگ-آمیزی، جهت تأیید از سایر رنگ‌آمیزی‌های اختصاصی از قبیل PAS (مشاهده ملانوماکروفاژ)، ماسون‌تری‌کروم (مشاهده کپسول اطراف مراکز خون‌ساز) و نقره (مشاهده بافت رتیکولر در داربست بافت لنفوئیدی) استفاده گردید.

نتایج

با توجه به یافته‌های به دست آمده، طحال توسط یک کپسول فیبروزی با لایه‌ای از سلول‌های مزوتلیومی پوشیده شده است (شکل ۳). بافت همبند رتیکولر و انشعاباتی از کپسول، داربست طحال را تشکیل می‌دهند. طحال دارای پارانشیمی شامل پولپ سفید، پولپ قرمز، مراکز ملانوماکروفاژ و مویرگ‌های الیپسوئید بود و اکثر بافت طحال توسط پولپ قرمز و مویرگ‌های سینوزوئیدی مملو از گلبول‌های قرمز تشکیل شده بود. به علت وجود گلبول‌های قرمز هسته‌دار فراوانی که در داخل مویرگ‌های سینوزوئیدی مشاهده می‌شوند چنین به نظر می‌رسد که طحال یک عضو ذخیره کننده‌ی خون باشد (شکل ۴).

ملانوماکروفاژها در سراسر بافت طحال پخش شده و قابل مشاهده بودند و در اطراف آن‌ها کپسولی که آن‌ها را از سایر قسمت‌ها تفکیک کند، وجود نداشت. این سلول-ها به رنگ قهوه‌ای بودند که برای تأیید تشخیص و تمایز آن‌ها از تجمعات هموسیدرینی PAS منفی حاصل از تخریب گلبول‌های قرمز طحال (شکل ۶)، رنگ‌آمیزی PAS انجام شد که در این رنگ‌آمیزی، ملانوماکروفاژها PAS مثبت بودند (شکل ۵).

در میش ماهی، پولپ سفید به شکل تراکم اندکی از سلول‌های ملانوماکروفاژ و به میزان بیش‌تری از مویرگ-های الیپسوئیدی قابل مشاهده بود (شکل ۱) که در آن سلول‌های لنفوئیدی نیز به صورت پراکنده و گاهی متراکم وجود داشت. با رنگ‌آمیزی ماسون تری‌کروم، کپسول اطراف مراکز خون‌ساز به شکل رشته‌های آبی رنگ به وضوح مشاهده شد.

یک غلاف متشکل از رشته‌ها و سلول‌های رتیکولر که با رنگ‌آمیزی نقره به خوبی قابل تشخیص است (شکل‌های ۷، ۸ و ۹) و ماکروفاژها در اطراف مویرگ‌های الیپسوئیدی که اندازه‌ی حفره‌ی داخلی آن‌ها بسیار کوچک است، مشاهده می‌شوند که در حقیقت این مویرگ‌ها می‌توانند پلاسما را فیلتر کرده و آنتی‌ژن‌ها را به دام بیاندازند و برای انجام واکنش مناسب ایمنی در دیواره‌ی خود ذخیره و در عرضه‌ی آن‌ها به سلول‌های ماکروفاژ اطراف و مراکز ملانوماکروفاژ ایفای نقش نمایند (شکل ۲). در میان پولپ قرمز و مراکز ملانوماکروفاژ و مویرگ‌های

الیپسوئیدی، به میزان کم طناب‌هایی از سلول‌های لنفاوی به صورت بافت لنفوئیدی منتشر قابل مشاهده بود که این تراکم از سلول‌های لنفاوی با فولیکول‌های لنفاوی کوچک پستانداران مشابهت دارند.

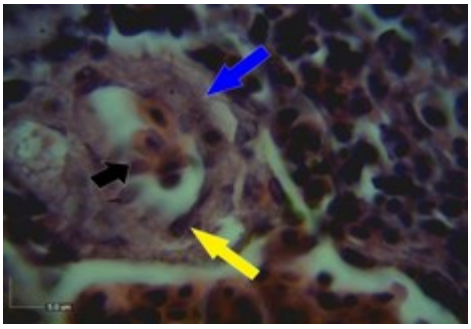

شکل ۱: ساختار میکروسکوپی طحال. مویرگ الیپسوئید (پیکان آبی)، سلول‌های رتیکولر پوششی اطراف آن (پیکان زرد)، سلول گلبول قرمز (پیکان مشکی رنگ) (H&E, 100×).

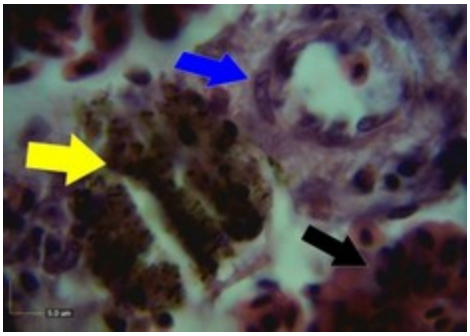

شکل ۲: ساختار میکروسکوپی طحال میش ماهی. ملانوماکروفاژ (پیکان زرد)، سلول رتیکولر پوششی (پیکان آبی)، گلبول قرمز (پیکان مشکی) (H&E, 100×).

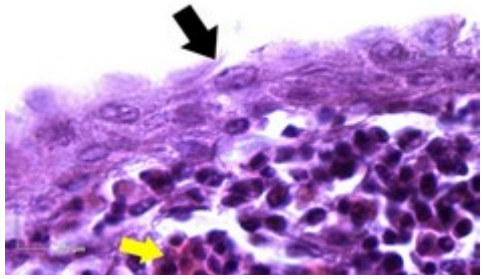

شکل ۳: ساختار میکروسکوپی طحال میش ماهی. کپسول طحال (پیکان مشکی)، گلبول‌های قرمز (پیکان زرد) (H&E, 100×).

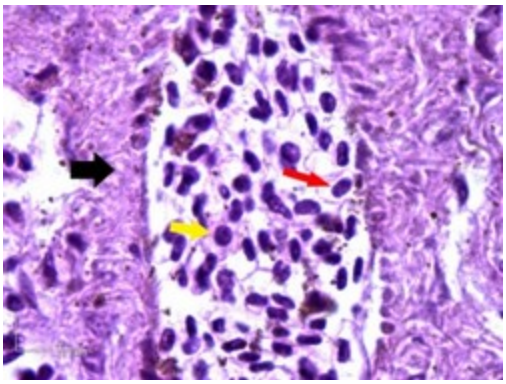

شکل ۴: ساختار میکروسکوپی مرکز خون ساز طحال میش ماهی. سلول گلبول قرمز نابالغ با هسته‌ی کروی (پیکان زرد رنگ)، سلول گلبول قرمز بالغ با هسته‌ی بیضی شکل (پیکان قرمز)، کپسول اطراف مرکز خون ساز (پیکان مشکی) (H&E, 100×).

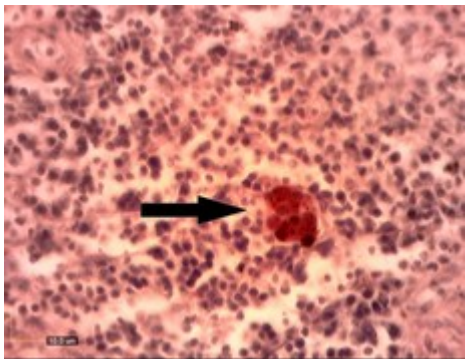

شکل ۵: ساختار میکروسکوپی طحال میش ماهی. ملانوماکروفاژ پاس مثبت (پیکان مشکی) (PAS, 40×).

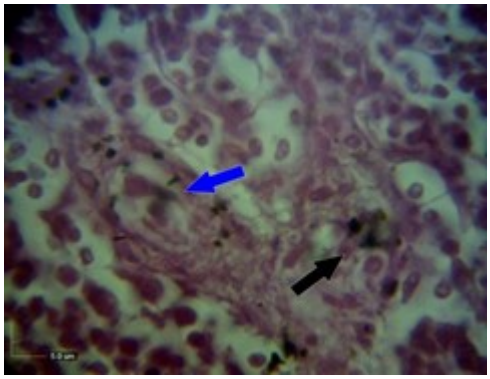

شکل ۶: ساختار میکروسکوپی طحال میش ماهی. مویرگ الیپسوئید (پیکان آبی)، رنگدانه‌ی هموسیدرین پاس منفی (پیکان مشکی) (PAS, 100×).

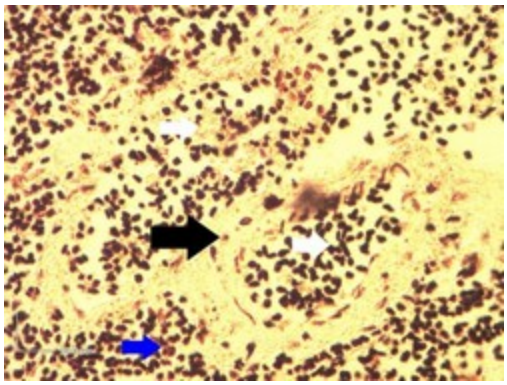

شکل ۷: ساختار میکروسکوپی مرکز خون‌ساز طحال میش ماهی. گلبول قرمز (پیکان سفید)، کپسول (پیکان مشکی)، بافت لنفوئیدی (پیکان آبی) (×40 ، نقره).

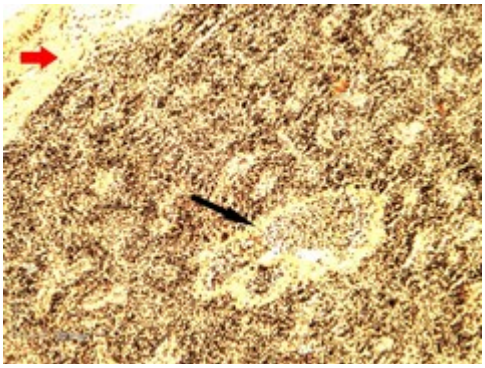

شکل ۸: ساختار میکروسکوپی مرکز خون‌ساز طحال میش ماهی. مرکز خون‌ساز (پیکان مشکی)، کپسول (پیکان قرمز) (×10 ، نقره).

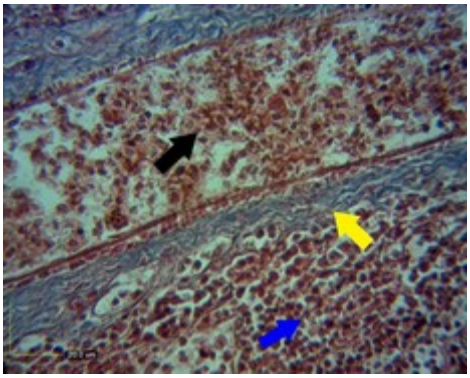

شکل ۹: ساختار میکروسکوپی طحال میش ماهی. کپسول اطراف مراکز خون‌ساز (پیکان زرد)، گلبول قرمز (پیکان مشکی)، بافت لنفوئیدی (پیکان آبی) (×40 ، ماسون تری کروم).

بحث

در ارتباط با بافت‌شناسی ارگان‌های لنفاوی ماهی مطالعاتی توسط برخی محققین دیگر به شرح زیر صورت گرفته است:

طی مطالعه‌ی مینوش‌سیاوش‌حقیقی و همکاران در سال ۱۳۸۹ به روش رنگ‌آمیزی هماتوکسیلین ائوزین و میکروسکوپ نوری در طحال قزل‌آلای رنگین‌کمان، این اندام از خارج توسط کپسول نازکی از جنس بافت همبند سست احاطه شده و دارای پوشش مزوتلیومی می‌باشد. از کپسول ترابکولاهای متعددی از جنس بافت همبند متراکم ضخیم‌تر به داخل ارگان نفوذ می‌کند. بافت همبند بینابینی از نوع بافت همبند سست تشخیص داده شد. سلول‌های عضلانی صاف به صورت پراکنده در ساختار این عضو دیده می‌شود. پارانشیم طحال از دو قسمت اصلی پولپ سفید و قرمز تشکیل شده که تراکم ناحیه‌ی پولپ سفید به مراتب بیش‌تر بود. خون‌رسانی ارگان از طریق انشعابات سرخرگ‌های موجود در ترابکول‌ها و سرخرگ‌های مرکزی در پولپ سفید، سرخرگ‌های قلم مویی و سینوزوئیدها در پولپ قرمز انجام می‌گیرد (مینوش سیاوش حقیقی و همکاران ۱۳۸۹).

در مطالعه‌ی شیبانی در سال ۱۳۸۴ به روش رنگ‌آمیزی هماتوکسیلین ائوزین ماهی قره‌برون، سطح خارجی طحال توسط کپسولی از بافت همبند سخت الاستیک و یک پوشش اپیتلیالی پوشیده شده است. بافت پوششی کپسول که از خارج آن را در بر گرفته است شامل یک ردیف سلول‌های استوانه‌ای کوتاه تا مکعبی می‌باشد. ساختمان میکروسکوپی طحال از دو بخش پولپ سفید و پولپ قرمز تشکیل شده است. از کپسول طحال انشعاباتی از بافت همبند سخت وارد پارانشیم طحال شده و ساختارهای ترابکولی را ایجاد می‌نمایند. در دید ماکروسکوپیک در سطح طحال تعدادی لکه‌های سفید و معمولاً کروی دیده می‌شوند که در حقیقت ندول‌های لنفاوی بوده و بخشی از پولپ سفید محسوب می‌شوند.

پولپ قرمز در ماهی قره‌برون مورد مطالعه، نمایی متخلخل و اسفنجی دارد. در زمینه‌ی رتیکولی پولپ قرمز علاوه بر رشته‌های رتیکولر، تجمعات لنفاوی فراوانی مانند لنفوسیت‌ها، لنفوبلاست‌ها، سلول‌های رتیکولر و ماکروفاژهای متعدد حضور دارند. علاوه بر ترابکول‌ها، بیش‌ترین ساختار تشکیل دهنده‌ی پولپ قرمز سینوزوئیدهای خونی متعددی است که به عنوان سینوزوئیدهای طحالی مملو از خون می‌باشند که با تحقیق حاضر هم‌خوانی دارد (شیبانی ۱۳۸۴).

مطالعات Genten و همکاران در سال ۲۰۰۹ نشان دادند در طحال ماهی‌ها، مرز پولپ‌های سفید و قرمز مشخص نمی‌باشد. همچنین وجود مناطق مونوسیت ماکروفاژی در اطراف سرخرگ‌ها که در به دام انداختن آنتی‌ژن نقش دارند نیز توسط تاکاشیما گزارش شده است که این ماکروفاژها سپس مواد آنتی‌ژنی را به لنفوسیت‌های موجود در طناب‌های طحال ارائه می‌دهند. از این رو طحال یک ارگان لنفاوی ثانویه محسوب می‌شود.

همچنین Bodammer و همکاران در سال ۱۹۹۰ سلول‌های خون‌ساز اصلی از جمله اریتروبلاست‌ها، اریتروسیت‌ها، لنفوسیت‌ها، ماکروفاژها، ترومبوسیت‌ها، تعداد معدودی نوتروفیل بالغ و نابالغ، ائوزینوفیل و پلاسماسل را در طحال ماهی باس مخطط مشاهده نمودند.

در طی پژوهش Lin و همکاران در سال ۲۰۰۵ روی ماهی شانک زرد باله که به روش هیستوشیمی و هیستولوژی انجام شد، نشان داده شد که طحال با رتیکولوم سلولی اسفنجی متشکل از سلول‌های اندوتلیال مشبک و گلبول‌های قرمز (پولپ قرمز) پر شده بود. منطقه‌ی لکوسیت تجمع یافته (پولپ سفید) در نزدیکی عروق مشاهده شد. مورفولوژی اولیه و مشارکت سلولی کاهشی لکوسیت‌ها مشهود بود. این امکان که پولپ سفید به عنوان مرکز نمو اولیه در هامور مالابار عمل کند، توسط هیستوشیمی آنزیمی بررسی شد. مراکز ملانوماکروفاژ اغلب در بخش‌هایی از طحال دیده می‌شد و توزیع آن‌ها بسیار با عروق در ارتباط بود. هر دو ویژگی‌های مورفولوژیکی و رنگ‌آمیزی هیستوشیمی آنزیمی مراکز ملانوماکروفاژ در نمونه‌های طحال شبیه به الگوی مشاهده شده در کلیه‌ها بودند.

طی تحقیقی توسط Menke و همکاران در سال ۲۰۱۱ در گورخر ماهی مشخصات طحال آن بدین شرح گزارش گردید: مانند سایر ماهیان استخوانی، فاقد عقده‌های لنفاوی است. همراه با کلیه، طحال اندام تصفیه کننده‌ی اصلی را برای حذف عوامل خارجی و سلول‌های خونی معیوب تشکیل می‌دهند. پارانشیم طحال عمدتاً شامل گلبول‌های قرمز و ترومبوسیت‌ها بوده (پولپ قرمز) که علاوه بر این الیپسوئیدها نیز در آن یافت می‌شوند. این غلاف‌های اطراف شریانی از ماکروفاژها و سلول‌های مشبک تشکیل شده بودند که توسط فیبرهای رتیکولر که در انتهای عروق طحال شرکت دارند پشتیبانی می‌شوند. اجسام خارجی، مانند سلول‌های باکتریایی، توسط الیپسوئیدها به دام می‌افتند.

در پژوهشی دیگر توسط Mahabady و همکاران در سال ۲۰۱۲ در طحال ماهی برزم، نتایج نشان داد که طحال یک کپسول و یک ترابکول کوچک گسترش یافته به پارانشیم دارد که می‌تواند به پولپ قرمز و سفید در سایر مهره‌داران نیز تقسیم شود. کپسول متشکل از یک لایه از جمله سلول‌های اپیتلیوم سنگفرشی تا سلول‌های مکعبی با برخی از سلول‌های ترشحی کوچک و گرد است که زیر سلول‌های قبلی یک لایه‌ی موجی از الیاف الاستیک و سپس یک بافت همبند تغلیظ شده واقع شده است. پولپ سفید شامل گره‌ی لنفاوی، مانند پستانداران است، اما از نظر داشتن یک شاخه‌ی مویرگی الیپسوئید، با پستانداران متفاوت است. پولپ قرمز که ممکن است اکثر ارگان را اشغال کند شامل بسیاری از سینوزوئیدهای پر شده با سلول‌های قرمز خون و احاطه شده توسط برخی ترابکول‌ها و بافت منتشر لنفاوی در سراسر پولپ قرمز طحال است که با نتایج تحقیق حاضر مشابه می‌باشد.

در مطالعه‌ی Sundaresan در سال ۲۰۱۴ روی طحال ماهی تیلاپیا، انجام داد گزارش نمود در این ماهی طحال

در خارج توسط یک کپسول نازک متشکل از یک لایه از سلول‌ها (گاهی دو لایه) پوشیده شده است. سلول‌های کپسول طویل هستند و به نظر می‌رسد که به رتیکولوسیت‌ها شباهت دارند. بخش محیطی طحال که بلافاصله در زیر کپسول واقع شده است به طور انحصاری توسط رتیکولوسیت‌ها اشغال شده است در حالی که فضای داخلی طحال با پولپ قرمز و سفید، سینوزوئیدها و عروق نشان داده شده است. هر جسمک طحال دارای یک شریان طحالی مرکزی با نام رگ غلاف‌دار است. این رگ توسط سلول‌های اندوتلیال پوشیده شده است. مراحل مختلف سلول‌های لکوسیتی در اطراف شریان مرکزی به صورت متحدالمرکز مرتب شده‌اند. در رنگ-آمیزی هماتوکسیلین- ائوزین، بخش‌های جسمک‌های طحال تا حدودی به سختی قابل موقعیت‌یابی می‌باشند، با این حال، در رنگ‌آمیزی گیمسا این قسمت‌ها به راحتی قابل شناسایی هستند. در مناطق پولپ قرمز، سلول‌هایی که مشاهده شد عمدتاً رده‌های اریتروسیتی، گرانولوسیت‌ها و مگاکاریوسیت‌ها می‌باشند. سینوزوئیدها حاوی سلول‌های خونی بوده که از لحاظ اندازه، مختلف هستند و هیچ دیواره‌ی مجزایی ندارند اما توسط رتیکولوسیت‌ها مرزبندی شده‌اند.

در پژوهش Spazier و همکاران در سال ۱۹۹۲ بر طحال مارماهی اروپایی، طحال این ماهی یک عضو کشیده منفرد با یک کپسول بافت همبند گسترده واقع در انحنای بزرگ معده مشاهده شد، که شریان‌ها و وریدها در اندازه-های مختلف و مویرگ‌های شریانی غلاف‌دار (الیپسوئیدها) از میان آن عبور می‌کنند. سینوزوئیدهای بدون اندوتلیوم پیوسته در مارماهی توسعه نیافته‌اند. مراکز ملانوماکروفاژ، واکوئل و انکلوژن‌های تیره دیده نشد.

Groman در سال ۱۹۸۲ طحال ماهی خاردار (باس راه راه) را مطالعه کرده و عنوان نموده که طحال ماهی خاردار یک ارگان لنفومیلوئیدی مهم در این ماهی است. این ارگان در میان کپسول نازکی از جنس بافت فیبر همبند است که توسط یک لایه از سلول‌های مزوتلیال پوشیده شده است. در باس راه راه، الیپسوئیدهای طحالی در داخل استرومای مشبک پراکنده شده‌اند و بسیاری از بافت لنفومیلوئید (پولپ سفید) به سادگی آن‌ها را احاطه کرده-اند. این عنصر میلوئیدی در درجه‌ی اول از هموبلاست-ها، لنفوسیت‌ها و ماکروفاژها تشکیل شده است.

در تحقیقی توسط Ferguson در سال ۱۹۷۶ روی مراکز ملانوماکروفاژ و الیپسوئید سپر ماهی، الیپسوئیدها به خصوص توسط میکروسکوپ نوری نمایان‌تر بودند، ظاهر طبیعی سلولی غلاف آن‌ها با یک شبکه رتیکولین- فیبری حاوی گلبول‌های قرمز جایگزین شده بودند. بسیاری از سلول‌های غلاف به عنوان ماکروفاژهای حاوی مواد PAS مثبت در حاشیه الیپسوئیدها توزیع شده بودند. با توجه به مشاهدات فرگوسن در سپر ماهی، هموبلاست‌های کم‌تر و مراکز ملانوماکروفاژ کوچک‌تری در طحال نسبت به کلیه رأسی باس راه راه دیده می‌شود.

Ali و همکاران در سال ۲۰۱۴ اثرات در معرض نفت قرار گرفتن ماهی‌های خلیج مکزیک روی لکوسیت‌های محیطی خون و مراکز ملانوماکروفاژ طحال آن‌ها را مورد مطالعه قرار دادند. نتایج نشان داد ماهیانی که در تماس با مواد نفتی قرار داشتند نسبت به ماهیانی که در معرض نبودند، افزایش معنی‌داری در مراکز ملانوماکروفاژ طحال داشتند. همچنین مراکز ملانوماکروفاژ آن‌ها از نظر اندازه به طور معنی‌داری بزرگ‌تر بود.

Balamurugan و همکاران در سال ۲۰۱۲ با مطالعه‌ی تجمع مراکز ملانوماکروفاژ در طحال ماهی *P.lineatus* ، نشان دادند که تجمع مراکز ملانوماکروفاژ در طحال می-تواند به عنوان نشانگر زیستی تغییرات محیطی استفاده شود.

Rebok و همکاران در سال ۲۰۱۱ به مطالعه‌ی هیستولوژیک طحال ماهی قزل‌آلای ماده *Salmo letnica* در طول سیکل جنسی پرداختند. در خلال تولید مثل افزایش معنی‌داری در پولپ سفید و کاهش پولپ قرمز در مرحله‌ی تخم‌ریزی نسبت به مراحل قبل مشاهده شد. آن‌ها نتیجه گرفتند که ممکن است یک رابطه بین وضعیت

استروئید جنسی و محتوای پولپ در طحال وجود داشته باشد.

Lovy و همکاران در سال ۲۰۱۱ در خصوص تاریخچه‌ی پیدایش و پاسخ‌های بیماری سلول‌های شبه لانگرهانس در بافت لنفاوی ماهی آزاد به مطالعه پرداختند که نشان دادند سلول‌های لانگرین مثبت در حالت سلامتی ماهی بیش‌تر در طحال دیده می‌شوند و فقط تعداد کمی نیز در بخش جلویی کلیه حضور دارند. در طول بیماری MGD تعداد سلول‌های لانگرین مثبت در بخش جلویی کلیه افزایش می‌یابد. همچنین در این بیماری پخش سلول‌های لانگرین مثبت در طحال بیش‌تر از کلیه است.

Saunder و همکاران در سال ۲۰۱۰ با مطالعه‌ی مفهوم سلولی سلول‌های AID در بافت‌های لنفاوی ماهی نشان دادند که با استفاده از AID به عنوان نشان‌گر جایگاه‌های سلول‌های سوماتیک جهش یافته، خوشه‌های سلولی جداگانه تا چندین هزار سلول در طحال و کلیه گربه ماهی *I.panctatus* شناسایی شد که ممکن است مراکز زاینده‌ی اولیه باشند. به روشنی مشخص شد که ملانوماکروفاژها یا سلول‌های شبکه‌ای کمک کننده، قادرند آنتی‌ژن را روی سطح یا نزدیک آن، چندین هفته پس از واکسیناسیون به صورت محلول نگه دارند.

Kurtovic و همکاران در سال ۲۰۰۸ با مطالعه‌ی مقایسه‌ای بافت‌شناسی طحال و کلیه‌ی ماهی خاردار دریایی پرورشی و وحشی دریافتند که تعداد مراکز ملانوماکروفاژ در طحال و کلیه‌ی ماهیان پرورشی به طور معنی‌داری بیش‌تر بود. آتروفی و تحلیل گلومرولی در کلیه‌ی ماهیان پرورشی گزارش شده اما این تفاوت فقط در مورد آتروفی معنی‌دار بوده است.

Liu و همکاران در سال ۲۰۰۴ درباره‌ی تکامل اندام‌های لنفاوی ماهی فلاندر *P.olivaceus* از زمان خروج از تخم تا ۱۳ ماهگی بررسی نمودند. بر اساس یافته‌ها، وزن ارگان‌های لنفاوی نشان دهنده‌ی یک ارتباط نزدیک‌تری با وزن بدن نسبت به سن می‌باشد. تعداد کلی لکوسیت‌ها در اندام‌های لنفاوی با سن افزایش می‌یابند. در طحال و رأس کلیه مخلوطی از جمعیت سلول‌های سفید و قرمز وجود دارد.

Agius و Roberts در سال ۲۰۰۳ در خصوص مراکز ملانوماکروفاژ و نقش آن‌ها در آسیب‌شناسی ماهی گزارش کردند که ملانوماکروفاژها به طور اولیه جایگاه تولید ملانین هستند تا این که فقط محل ذخیره‌ی آن. مراکز ملانوماکروفاژ در مواقع استرس از لحاظ اندازه و تعداد افزایش می‌یابند یا اغلب در شرایط طبیعی وجود دارند و به عنوان تنظیم‌کننده‌ی نشانگرهای زیستی برای کیفیت آب در مواقع دفع اکسیژن و دفع آلودگی‌های شیمیایی محسوب می‌شوند.

Espenes و همکاران در سال ۱۹۹۵ نیز ساختار فوق میکروسکوپی مویرگ‌های الیپسوئیدی طحال ماهی قزل-آلای رنگین‌کمان را مورد مطالعه قرار دادند.

در مجموع با توجه به این که از لحاظ بافت‌شناسی در این گونه از ماهی هیچ گونه تحقیقی صورت نگرفته است، لذا نتایج حاصل از این تحقیق در شناخت هر چه بهتر دستگاه لنفاوی از نظر ایمنی مقایسه‌ای و کنترل بهتر بیماری‌ها حائز اهمیت می‌باشد.

منابع

پیغان، رحیم و مشایی، مهرداد (۱۳۸۰). آبزی پروری برای دامپزشکان- مدیریت پرورش ماهی و بیماری‌ها، انتشارات دانشگاه شهید چمران اهواز، صفحات ۲۴-۲۰ و ۳۹-۳۷.

شیبانی، محمدتقی (۱۳۸۴). بررسی ساختار میکروسکوپیک طحال و بافت‌های لنفاوی همراه دستگاه گوارش در ماهی قره برون. مجله تحقیقات دامپزشکی، ۶۰ (۱)، ۳۷-۴۲.

مینوش سیاوش حقیقی، زهرا؛ اخلاقی، مصطفی؛ منصوری، هادی (۱۳۸۹). مطالعه بافت‌شناسی طحال، کبد و روده ماهی قزل آلای رنگین کمان (*Oncorhynchus mykiss*). مجله علوم دریایی، ۱ (۳)، ۸۳-۷۱

هدایت، مرتضی؛ شیری، اژدر و آرین‌نژاد، غلامرضا (۱۳۷۹). راهنمای متقاضیان سرمایه‌گذاری در آبزی پروری . انتشارات طرح برنامه‌ی معاونت تکثیر و پرورش ماهیان شیلات ایران.

Agius, C. and Roberts, RJ. (2003). Melano-macrophage centers and their role in fish pathology. Journal of Fish Disease, 26(9): 499-509.

Ali, A.O.; Hohn, C.; Allen, P.J.; Ford, L.; Dail, M.B.; Pruett, S. and Petrie-Hanson, L. (2014). The effect of oil exposure on Peripheral blood leukocyles and splenic melano-macrophage Centers of Gulf of Mexico Marine Pollution Bulletin, 79 (1-2): 87-93.

Balamurugan, S.; Deivasigamani, B.; Kumaran, S.: Sakthivel, M.; Rajsekar, T. and Priyadharsini, P. (2012). Melano-macrophage centers aggregation in *P. lineatus* spleen as bioindicator of environmental change. Asian Pacific Journal of Tropical Disease, 2 (2): S635-S638.

Battaglene, S.C. and Talbot, R.B. (1994). Hormone induction and larval rearing of mulloway, *Argyrosomus hololepidotus*. Aquaculture, 126: 73-81.

Bodammer, J.E.; Anderson, D.P. and Dixon, O.M. (1990). Ultrastructure of the spleen and head kidney of striped bass. Journal of Aquatic Animal Health, 2: 182-193.

Espenes, A.; Press, C.M.; Dannevig, B.H. and Landsverk, T. (1995). Immune-complex trapping in the splenic ellipsoid of rainbow trout (*oncorhynchus mykiss*). Cell and Tissue Research. 282, l, 41-48.

Ferguson, H. (1976). The relationship between ellipsoids and melano-macrophage centers in the spleen of turbot (*Scophthalamus Maximus*). Journal of Comparative Pathology, 36: 377-380.

Genten, F.; Terwinghe, E. and Danguy, A. (2009). Atlas of Fish Histology. Science Publishers. P: 57.

Griffiths, M.H. and Heemstra, P.C. (1995). A contribution to the taxonomy of the marine fish genus *Argyrosomus (Perciformes: Sciaenidae)*, with descriptions of two new species from southern Africa. Ichthyology Bulletin of the J.L.B. Smith Institute of Ichthyology, Pp: 1-40.

Groman, D. (1982). Histology of the Striped Bass. American Fisheries Society.; Monograph Number 3 ISSN 0362-1715. Pp: 16-17.

Kurtovic, B.; Teskeredzic, E. and Teskeredzic, Z. (2008). Histological comparison of spleen and kidney tissue from farmed and wild European sea bass (*Dicentrarchus labarax* L.) Acta Adriatica, 49(2): 147-154.

Lin, H.T.; Lin, H.Y. and Yang, H.L. (2005). Histology and histochemical enzyme-staining patterns of major immune organs in *Epinephelus malabaricus*, Journal of Fish Biology, 66 (3): 729-740.

Liu, Y.; Zhang, S.; Jiang, G.; Yang, D.; Lian, J. and Yang, Y. (2004). The development of the lymphoid organs of flounder, *Paralichthys olivaceus*, from hatching to 13 months. Fish & Shellfish Immunology, 16: 621-632.

Lovy, J.; Savidant, G.P. and Wright, G.M. (2011). Ontogeny and disease responses of Langerhans-like cells in lymphoid tissues of *salmonid* fish. Cell and Tissue Research. 346 (1): 111-118.

Mahabady, M.; Morovvati, H.; Arefi, A. and Karamifar, M. (2012). Anatomical and histomorphological study of spleen and pancreas in Berzem (*Barbus pectoralis*). World Journal of Fish and Marine Sciences, 4 (3): 263-267.

Menke, A.L.; Spitsbergen, J.M.; Wolterbeek, A.P. and Woutersen, R. (2011). Normal Anatomy and histology of the adult zebrafish. Toxicologic Pathology, 39: 759-775.

Rebok, K.; Jordanova, M. and Tavciovska-Vasileva, I. (2011). The spleen histology in the female Ohrid trout, *Salmo Letnica* (Kar.) (*Teleostei, Salmonidae*) during the reproductive cycle. Archives of Biological Science Belgrade, 63 (4): 1023-1030.

Saunders, H.L.; Oko, A.L.; Scott, A.N.; Fan, C.W. and Magor, B.G. (2010). The Cellular Context of AID expressing cells in fish lymphoid tissues. Developmental and Comparative Immunology, 34, 669-676.

Spazier, E.; Storch, V. and Braunbeck, T. (1992). Cytopathology of spleen in ell *Anguilla Anguilla* exposed to a chemical spill in the Rhine River Diseases of Aquatic Organisms, 14: 1-22.

Sundaresan, M. (2014). Ultrastructure of spleen in the freshwater fish, *Tilapia mossambica* (*Peters*). European Academic Research, 2 (2): 2894-2908.

Histological and histochemical study of spleen in *Argyrosomus hololepidotus*

Morovvati, H.[1]; Soltani, S.[2]; Sheybani, M.[3] and Adibmoradi, M.[3]

Received: 21.02.2016 Accepted: 25.06.2016

Abstract

Argyrosomidae family and the species *Argyrosomus hololepidotus* due to having high protein levels, are among the most valuable aquatics in the Persian Gulf, Oman Sea and the coasts of Khuzestan. Lymphoid tissues are of the most important tissues in fish which their evaluation is important in health and disease investigation. Unlike mammals, fish lack lymph nodes and also there is not hematopoietic tissue in their bone marrows, so hematopoiesis is done in their spleen and kidney. In this study, 6 *Argyrosomus hololepidotus* were provided from the Persian Gulf. Tissue samples from the spleen with 5mm thickness were prepared and fixed in 10% buffered formalin. Then tissue sections were prepared in 5-6 µm and after H&E staining, the structures of the capsule and parenchyma of spleen were studied histologically. In order to confirm the results and findings of this staining, some other specific stainings such as PAS, Masson trichrome and silver staining were used. Microscopic results showed that tissue structure of spleen parenchyma was consisted of white pulp, red pulp, melano-macrophage centers and ellipsoid capillaries. Much of the red pulp is occupied by sinusoidal capillaries full of erythrocyte, which indicates the spleen in *Argyrosomus hololepidotu*s serves as a source of blood reservoir.

Key words: Spleen, *Argyrosomus hololepidotus,* Histochemistry, Melano-macrophage

1- Professor, Department of Basic Sciences, Faculty of Veterinary Medicine, University of Tehran, Tehran, Iran
2- PhD Student of Histology, Faculty of Veterinary Medicine, University of Tehran, Tehran, Iran
3- Associate Professor, Department of Basic Sciences, Faculty of Veterinary Medicine, University of Tehran, Tehran, Iran
Corresponding Author: Morovvati, H., E-mail: hmorovvati@ut.ac.ir